Etiología de las lesiones periimplantarias(*)

The aetiology of peri-implant lesions (*)

El uso de implantes dentales ha demostrado ser una solución a largo plazo para el restablecimiento de la función y la estética. Las lesiones inflamatorias que se desarrollan en los tejidos que rodean al implante son conocidas como enfermedades periimplantarias e incluyen dos entidades diferentes: la mucositis periimplantaria y la periimplantitis. Estas afecciones patológicas, de origen infeccioso, son derivadas de un desequilibrio entre la exposición a las bacterias y la respuesta del huésped en las que se puede producir pérdida de hueso de soporte en implantes osteointegrados y en función. Actualmente,existe evidencia científica que apoya la teoría de que la acumulación del biofilm bacteriano es un factor etiológico primario en el desarrollo y la progresión de las infecciones periimplantarias. La microbiota asociada con las enfermedades periimplantarias es la de una infección anaerobia mixta, con una composición similar a la de la periodontitis crónica, aunque en algunos casos puede estar asociada específicamente con otras especies bacterianas. Las lesiones producidas en la periodontitis y en la periimplantitis son diferentes en cuanto a tamaño, composición y encapsulamiento de la lesión. La periodontitis y la periimplantitis no son fundamentalmente diferentes desde el punto de vista de la etiología y patogenia; sin embargo, alguna diferencia en la respuesta del huésped ante estas dos infecciones puede explicar la rápida progresión de las lesiones de periimplantitis en comparación con las de periodontitis.

(*) Artículo cedido por SEPA
Fuente: Periodoncia Clínica, N°1, 2015

El uso de implantes dentales ha demostrado ser una solución a largo plazo para el restablecimiento de la función y la estética del paciente tras la pérdida dentaria (Berglundh y cols. 2002). Sin embargo, incluso en aquellos casos en los que los implantes se hayan osteointegrado con éxito, en los tejidos periimplantarios se pueden producir afecciones patológicas derivadas de un desequilibrio entre la exposición a las bacterias y la respuesta del huésped en las que se puede producir pérdida de hueso de soporte (Zitzmann y cols. 2008).

Las lesiones inflamatorias que se desarrollan en los tejidos que rodean al implante son conocidas como enfermedades periimplantarias. Incluyen dos entidades diferentes: mucositis periimplantaria y periimplantitis. La mucositis periimplantaria se define como una lesión inflamatoria limitada a la mucosa circundante de un implante (Lindhe y Meyle 2008) mientras que la periimplantitis es una enfermedad inflamatoria de etiología infecciosa que afecta a implantes osteointegrados en función, y se caracteriza por la pérdida progresiva de hueso de soporte y por signos clínicos de inflamación (Lang y Berglundh 2011).

Etiología

Ambas enfermedades periimplantarias son de naturaleza infecciosa y causadas por las bacterias del biofilm dental (Lang y Berglundh 2011). Actualmente, existe evidencia científica (de estudios en animales y estudios clínicos) suficiente que apoya la teoría de que la acumulación del biofilm bacteriano es un factor etiológico primario en el desarrollo y la progresión de las infecciones periimplantarias (Becker y cols. 1990, Alcoforado y cols. 1991, Mombelli y cols. 1998). Podemos decir que, de forma predecible, este biofilm se formará sobre la superficie de los implantes ya que se encuentran expuestos a las condiciones ecológicas individuales presentes en el ambiente acuoso de la cavidad oral (Lang y cols. 2000). La colonización bacteriana comienza, de hecho, una media hora después de la colocación

Olalla Argibay
Profesora colaboradora en el Master de Periodoncia. Universidad de Santiago de Compostela.

Cristina Carral
Profesora colaboradora en el Master de Periodoncia. Universidad de Santiago de Compostela.

Margarita Iniesta
Profesora colaboradora del Máster de Periodoncia. Universidad Complutense de Madrid.

David Herrera
Profesor titular de Periodoncia, Universidad Complutense de Madrid.

Juan Blanco
Prof. Titular de Periodoncia, USC. Presidente de la European Federation of Periodontology (EFP).

de los implantes (Fürst y cols. 2007), y parece ser predictiva de la microbiota que se encuentra en el surco periimplantario después de un año (Salvi y cols. 2008). Quizás es entonces razonable pensar que los tejidos periimplantarios puedan sufrir enfermedades similares a las que se producen en el complejo dentogingival como consecuencia de la colonización bacteriana. Actualmente, hay datos disponibles que indican que esta colonización, y el proceso patológico resultante, está influenciado por, al menos, tres grupos de factores complejos: los microorganismos, el huésped (tanto a nivel sistémico como local) y el implante dental (superficie, posición y factores protésicos).

En la literatura encontramos numerosos estudios que demuestran que la composición de la microbiota subgingival asociada con salud y enfermedad es similar alrededor de los implantes y los dientes (Leonhardt y cols. 2003, Mombelli y cols. 1995, Quirynen y cols. 1990, 1996, 2006, Sumida y cols. 2002).

La composición de la microbiota asociada a salud periimplantaria se ha caracterizado, en muchos estudios transversales y prospectivos, por cocos Gram-positivos facultativos y bacilos (De Boever y De Boever 2006, Fürst y cols. 2007, Leonhardt y cols. 1999, Mombelli y cols. 1998). Aunque también pueden encontrarse bacilos anaerobios Gram-negativos, pero en pequeñas cantidades, en bajas proporciones y sólo en algunos implantes (Mombelli y cols. 1990).

La descripción de la microbiota asociada a mucositis periimplantaria es más difícil de realizar debido a la escasez de estudios. Un estudio reciente (Sato y cols. 2011) muestra que, en los implantes con los tejidos sanos, no hay presencia de Porphyromonas gingivalis, Treponema denticola o Tannerella forsythia, mientras que los implantes con mucositis sí contaban con estas especies. En el estudio en humanos de Máximo y cols. (2009), se compararon mucositis periimplantaria y periimplantitis, y fue en las lesiones de periimplantitis donde se encontraron mayores proporciones (25%) de estas especies (P. gingivalis, T. forsythia y T. denticola), seguido de mucositis (11%), y, por último, en salud (1%). Esto parece indicar que no existen diferencias microbiológicas marcadas entre mucositis periimplantaria y periimplantitis, lo que puede significar que en la mayoría de los casos la enfermedad evolucione gradualmente de mucositis a periimplantitis.

Los estudios microbiológicos de asociación en humanos y animales en implantes han mostrado que en las bolsas periimplantarias profundas parece existir una microbiota en la que ha descendido la proporción de estreptococos y cocos en general y, por el contrario, hay aumento de la proporción de espiroquetas y recuentos de bacilos Gram- negativos (Mombelli y cols. 1990, Sanz y cols. 1990). Cuando se compara la microbiota de los implantes con periimplantitis e implantes sanos, patógenos como Aggregatibacter actinomycetemcomitans, P. gingivalis, T. forsythia, T. denticola, Eikenella corrodens, Campylobacter rectus, Campylobacter spp., Fusobacterium spp., Parvimonas micra, Prevotella intermedia y Prevotella nigrescens se detectaron con mayor frecuencia y en mayores cantidades en periimplantitis que en salud (Alcoforado y cols 1991, Augthun y cols. 1997, Botero y cols. 2005, Hultin y cols. 2002, Leonhardt y cols. 1999, Salcetti y cols. 1997,Tabanella y cols. 2009).

Estos datos muestran que los tres agentes patógenos con mayor asociación a la periodontitis (A.

actinomycetemcomitans, P. gingivalis y T. forsythia) junto con otras especies periodontopatógenas bien conocidas, se asocian también con frecuencia aperiimplantitis (Iniesta y Herrera 2014), poniendo en evidencia una similitud microbiológica entre enfermedades periimplantarias y periodontitis crónica (Mombelli y cols. 2011).

Sin embargo, estudios recientes señalaron la posibilidad de que un número limitado de casos puedan presentar una microbiota diferente (entre los que se encuentran esta lococos, bacterias coliformes y Candida spp.) y similar a la asociada con infecciones de dispositivos médicos implantados (Mombelli y cols. 2011).

En conclusión, podemos decir que la microbiota asociada con las enfermedades periimplantarias es una infección anaerobia mixta, con una composición similar a la de la microbiota subgingival de la periodontitis crónica, aunque algunos casos de periimplantitis pueden estar asociados específicamente con otras especies bacterianas, especialmente aquellas típicamente asociadas a las infecciones de dispositivos médicos implantados. Varios estudios (Botero y cols. 2005, Hultin y cols. 2002, Tabanella y cols. 2009) han demostrado que hay una diferencia en la composición de la microflora de bolsas periimplantarias profundas y poco profundas, lo que refleja las diferencias en las condiciones ecológicas al igual que ocurre en los dientes naturales. Bolsas de 5 mm o más pueden verse como hábitats protegidos para patógenos periodontales y pueden ser un indicador de riesgo para la enfermedad periimplantaria, sobre todo en aquellos pacientes con una respuesta del huésped inefectiva. Varios trabajos han confirmado una translocación intraoral de bacterias patógenas de las bolsas periodontales residuales a las periimplantarias (De Boever y De Boever 2006, Van Winkelhoff y cols. 2000), y es que aquéllas parecen actuar como reservorios bacterianos para la colonización de los implantes (Quirynen y cols. 2006).

Teniendo en cuenta que la microbiota de las lesiones de periimplantitis se asemeja a la de las lesiones de periodontitis crónicas (Heydenrijk y cols. 2002, Quirynen y cols. 2002), cabría pensar que con la extracción de todos los dientes naturales se produciría la eliminación de los periodontopatógenos presentes en la cavidad oral. Estudios como el de Devides y Franco y cols. (2006) y el de Van Assche y cols. (2009) revelan que los periodontopatógenos no desaparecen de la cavidad oral después de la extracción de todos los dientes, tan sólo se produce una reducción modesta de los niveles de P. intermedia y A. actinomycetemcomitans y más pronunciada en el caso de P. gingivalis y T. forsythia. Ahí radica la importancia de realizar el tratamiento periodontal previo a la colocación de implantes, para eliminar los posibles reservorios de patógenos periodontales y mantener la salud periodontal en pacientes parcialmente dentados (Mombelli y cols. 1995, Quirynen y cols. 1996).

1a

1b

Colocación de las ligaduras para la inducción de la periimplantitis en el modelo animal. Implantes y tejidos periimplantarios tras dos meses de acumulación de bio im, los depósitos de placa son claramente visibles y dan lugar a la periimplantitis.

Patogénesis

La colonización bacteriana en el surco periimplantario no implica el desarrollo de periimplantitis, por lo que se sugiere que, aunque los patógenos bacterianos son el inicio de la enfermedad, la respuesta inflamatoria local y el desequilibrio en

la interacción huésped-parásito parecen ser clave en la patogénesis de la destrucción del tejido periimplantario (Berglundh y cols. 2011). La periimplantitis y periodontitis tienen muchas características clínicas en común, pero las diferencias estructurales en los tejidos de soporte entre los implantes y los dientes puede influir en la respuesta del huésped a la infección (Berglundh y cols. 2011).

La respuesta del huésped a la formación del biofilm se ha estudiado en modelos animales y humanos. El modelo de gingivitis experimental descrito por Löe y cols. (1965), que probaba la relación causa-efecto entre el acúmulo de placa sobre los dientes y la gingivitis, fue trasladado a los implantes por Pontoriero y cols. (1994) en un estudio en humanos, en el que veinte pacientes, tras recibir tratamiento periodontal e implantes dentales, no realizaban medidas de control de placa durante tres semanas.

Los resultados muestran que la formación de placa alrededor de los implantes es similar a sobre los dientes, y que también conlleva un aumento del índice gingival y de la profundidad de sondaje. Berglundh y cols. (1992) en el modelo animal analizaron las características clínicas e histológicas que se producen tras esta formación de placa "de novo" alrededor de los dientes y los implantes. Ambos estudios demostraron que la encía y la mucosa periimplantaria responden a la formación de placa "de novo" con inflamación clínicamente evidente que se traduce en un aumento de la migración de los leucocitos a través de la unión epitelial y el establecimiento de una lesión en el tejido conectivo (Berglundh y cols. 1992, Pontoriero y cols. 1994). Según estos estudios, la acumulación de placa (durante tres semanas) da lugar a una respuesta inflamatoria del huésped similar en los tejidos blandos de dientes e implantes, sin que haya diferencias estadísticamente significativas. Ericsson y cols. (1992) evaluaron clínica histológicamente, en un modelo animal, los efectos a largo plazo del acúmulo de placa sobre la encía y la mucosa periimplantaria. Tras 90 días sin un programa de control de placa se tomaron biopsias, y el examen histológico de la encía y la mucosa periimplantaria mostró que en ambos tejidos había un infiltrado de células inflamatorias, y que la extensión apical, así como el tamaño de éste, era mayor en la mucosa periimplantaria que en la encía (casi tres veces) aunque la composición en ambas lesiones tenían muchas características en común. Se sugiere, pues, que la respuesta del huésped a la agresión bacteriana durante un periodo de tres meses es más pronunciada en la mucosa periimplantaria que en la encía, y tras seis meses, la lesión inflamatoria que se produce en el tejido conectivo de la mucosa periimplantaria está dominada por células plasmáticas y linfocitos (Zitzmann y cols. 2001).

2a

2b

2c

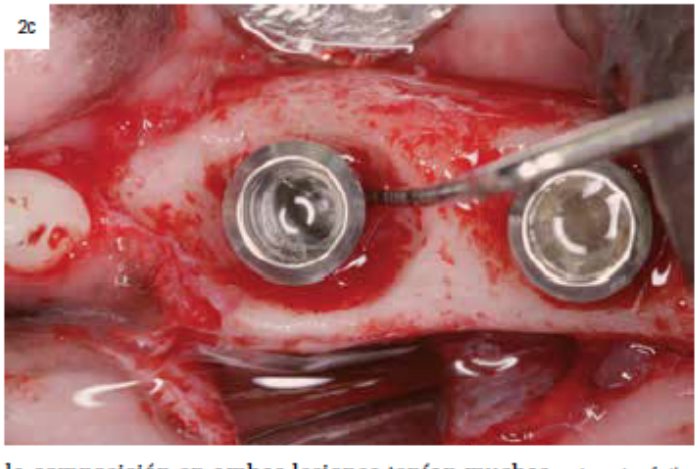

Los depósitos de placa son claramente visibles sobre la supercie de los implantes en el modelo experimental. Imagen en detalle de la configuración del defecto que se produce y de la superficie del implante descontaminada.

El modelo experimental, con ligaduras (Figura 1) para la inducción de la enfermedad, se ha utilizado tanto en perros (Lindhe y cols. 1992) como en monos (Schou y cols. 1993) para estudiar la transición de la mucositis periimplantaria a periimplantitis, y para hacer comparaciones con la patogénesis de la periodontitis cuando se induce con ligaduras.

Existen pocos estudios experimentales que comparan la periodontitis y la periimplantitis. Lindhe y cols. (1992) colocaron ligaduras de algodón alrededor de los dientes y los implantes en cinco perros beagle. Cuatro semanas tras la retirada de las suturas y sin control de higiene, se realizaron exámenes clínicos, radiográficos, y biopsias en bloque (Figura 2). Los resultados muestran que los signos clínicos de la inflamación y la pérdida ósea radiográfica eran mayores en la periimplantitis que en periodontitis. El examen histológico mostró que el infiltrado inflamatorio también era mayor en las lesiones periimplantarias y que se extendía hasta la cresta ósea. Además, no encontraron presencia de osteoclastos en ninguna de las lesiones de periodontitis frente a las grandes cantidades que se registraron en el hueso adyacente al infiltrado inflamatorio en las lesiones por periimplantitis. Resultados similares fueron presentados por Schou y cols. (1993) en un estudio en monos, donde se vio que la pérdida ósea fue más pronunciada alrededor de los implantes que los dientes, y que esta pérdida ósea se asociaba histológicamente con un alto número de osteoclastos.

Esto indica que existen diferencias importantes entre las lesiones de periimplantitis y periodontitis, y corrobora los resultados obtenidos en un estudio experimental reciente (Carcuac y cols. 2013), donde se vio que el infiltrado inflamatorio en las lesiones de periimplantitis fue entre cuatro y seis veces mayor que en las de periodontitis, mientras que se encontró una relación inversa con respecto a la distancia entre la lesión y el hueso. Esto indica que los tejidos periodontales, a diferencia de los periimplantarios, pueden encapsular la lesión y separarla de la cresta ósea mediante una zona de tejido conectivo no infiltrado. Esto está de acuerdo con los datos presentados por Lindhe y cols. (1992), que describen la formación de la cápsula de tejido conectivo como un "proceso autolimitado", que es único para los tejidos periodontales.

Si bien existe una información completa sobre las características histopatológicas de lesiones de periodontitis en humanos, pocos estudios han evaluado lesiones de periimplantitis en humanos. Sanz y cols. (1991) analizaron las biopsias de tejido blando de seis pacientes con periimplantitis. Dos terceras partes de la porción de tejido conectivo de la biopsia estaba ocupada por un infiltrado compuesto por células plasmáticas, células mononucleares y vasos sanguíneos agrandados. Berglundh y cols. (2004) analizaron los tejidos blandos periimplantarios de doce implantes con periimplantitis avanzada en seis pacientes. El análisis histológico demostró que la lesión ocupaba casi todo el compartimiento de tejido conectivo y se extendía apicalmente al epitelio de la bolsa.

El tamaño medio del infiltrado inflamatorio es de 3,61 mm^2 y es similar al obtenido en otro estudio, en el que tomaron biopsias de tejido blando en cinco casos de periimplantitis y en cinco pacientes con periodontitis agresiva (Bullón y cols. 2004). Los resultados muestran que las localizaciones con periimplantitis presentaban lesiones inflamatorias con una elevada proporción de las células B y células plasmáticas, lo que sugiere que las lesiones de periimplantitis tienen características similares a la periodontitis crónica y agresiva (Berglundh y cols. 2004, Gualini y cols. 2003). En un estudio reciente (Carcuac y cols. 2014), los resultados corroboran que hay diferencias en el tamaño de la lesión, y también en que hay mayores números y densidades de células plasmáticas, macrófagos, y leucocitos polimorfonucleares (PMN) en las lesiones de periimplantitis. La explicación para esto parece residir en la ausencia de una banda de tejido conectivo no infiltrado en las lesiones de periimplantitis. Esto indica que la respuesta inflamatoria en estas lesiones es más intensa, e implica que haya células que forman parte tanto de la inmunidad innata como de la respuesta adaptativa del huésped.

En función de los datos mostrados por estos estudios experimentales, sobre periimplantitis y periodontitis, podemos decir que el hecho de que las lesiones de periodontitis estén separadas del hueso alveolar por una zona de tejido conectivo no infiltrado y que el biofilm esté separado del tejido conectivo por el epitelio de la bolsa son dos diferencias estructurales determinantes en las características histopatológicas de ambas lesio-

nes y explican el hecho de que se encuentre mayor proporción de neutrófilos y macrófagos en las lesiones de periimplantitis.

Conclusiones

En base a la literatura sobre la etiología y la patogénesis de la periimplantitis, se puede decir que el inicio de la enfermedad depende de la presencia de un biofim bacteriano patogénico, al igual que ocurre en la periodontitis.

La microbiota asociada con periimplantitis parece tener una composición similar a la asociada con periodontitis (con predominio de bacterias anaerobias Gramnegativas y patógenos periodontales). Sin embargo, hay evidencia que sugiere que otras especies bacterianas, como las asociadas a infecciones por dispositivos médicos implantados, pueden ser relevantes en algunos casos de periimplantitis.

El acúmulo de biofilm a nivel periimplantario produce inicialmente mucositis periimplantaria, desencadenando una respuesta del huésped igual a la que se produce en la gingivitis. Ahora bien, si este biofilm persiste en el tiempo, la respuesta inflamatoria que se produce es mucho mayor en la mucosa periimplantaria que en el complejo dentogingival. Cuando la periodontitis y la periimplantitis se inducen experimentalmente mediante la aplicación de ligaduras que favorecen el acúmulo de biofilm, la progresión de mucositis a periimplantitis sigue una secuencia de eventos muy similares a la del paso de gingivitis a periodontitis, pero las lesiones producidas en la periodontitis y en la periimplantitis experimental son diferentes en cuanto a tamaño, composición y encapsulamiento de la lesión, y es que existen diferencias histopatológicas importantes que contribuyen a las diferencias en el inicio y la progresión de estas dos enfermedades.

En conclusión, es evidente que la periodontitis y la periimplantitis no son fundamentalmente diferentes desde el punto de vista de la etiología y la patogenia; sin embargo, alguna diferencia en la respuesta del huésped ante estas dos infecciones puede explicar la rápida progresión de las lesiones de periimplantitis en comparación con las de periodontitis.

Relevancia clínica

La literatura actual nos muestra que la periodontitis y la periimplantitis no son fundamentalmente diferentes desde el punto de vista de la etiología, patogenia, y los factores de riesgo. Sin embargo, algunas diferencias en la respuesta del huésped ante estas dos infecciones pueden explicar la rápida y severa progresión de las lesiones de periimplantitis. El conocimiento acerca de la etiopatogenia de la enfermedad nos ayudará a realizar una mejor selección de los casos que recibirán implantes y a realizar una correcta prevención de la enfermedad.

Implicaciones para la investigación

Diferentes estudios muestran que las lesiones producidas en la periodontitis y la periimplantitis experimental son diferentes con respecto al tamaño, a la composición y al encapsulamiento de la lesión. La inducción experimental de la enfermedad en el modelo animal nos proporciona información para su análisis cuantitativo, pero para las evaluaciones cualitativas de las células implicadas en la periimplantitis y la periodontitis se requieren estudios bien diseñados en humanos.

Resumen

El uso de implantes dentales ha demostrado ser una solución a largo plazo para el restablecimiento de la función y la estética. Las lesiones inflamatorias que se desarrollan en los tejidos que rodean al implante son conocidas como enfermedades periimplantarias e incluyen dos entidades diferentes: la mucositis periimplantaria y la periimplantitis. Estas afecciones patológicas, de origen infeccioso, son derivadas de un desequilibrio entre la exposición a las bacterias y la respuesta del huésped en las que se puede producir pérdida de hueso de soporte en implantes osteointegrados y en función. Actualmente, existe evidencia científica que apoya la teoría de que la acumulación del biofilm bacteriano es un factor etiológico primario en el desarrollo y la progresión de las infecciones periimplantarias. La microbiota asociada con las enfermedades periimplantarias es la de una infección anaerobia mixta, con una composición similar a la de la periodontitis crónica, aunque en algunos casos puede estar asociada específicamente con otras especies bacterianas. Las lesiones producidas en la periodontitis y en la periimplantitis son diferentes en cuanto a tamaño, composición y encapsulamiento de la lesión. La periodontitis y la periimplantitis no son fundamentalmente diferentes desde el punto de vista de la etiología y patogenia; sin embargo, alguna diferencia en la respuesta del huésped ante estas dos infecciones puede explicar la rápida progresión de las lesiones de periimplantitis en comparación con las de periodontitis.

Summary

Mucositis and peri-implantitis are two iUse of dental implants has been shown to offer a long-term solution in re-establishing function and appearance. The inflammatory lesions that develop in the tissue surrounding the implant are known as peri-implant disease and include two distinct entities: peri-implant mucositis and peri-implantitis. This infectious pathological condition derives from an imbalance between the host's exposure to the bacteria and its response to it. This condition may result in loss of supporting bone in functioning osseointegrated implants. Scientific evidence currently exists supporting the theory that the accumulation of the bacterial biofilm is a primary aetiological factor in the development and spread of peri-implant infections. The microbiota associated with peri-implant disease are that of a mixed anaerobic infection and have a composition similar to that of chronic periodontitis, although in some cases they can be specifically associated with other species of bacteria. The lesions produced by periodontitis and peri-implantitis differ in size, composition and encapsulation. In terms of their aetiology and pathogenesis, periodontitis and peri-implantitis are not fundamentally different. However, differences in the host's response to these two infections may explain the rapid spread of peri-implantitis lesions in comparison with those of periodontitis.

Bibliografía

-Alcoforado, G A, Rams, T E, Felk, D, y Slots, J. (1991). Microbial aspects of failing osseointegrated dental implants in humans. Journal De Parodontologie, 10 (1), 11-18.

- Becker, W, Becker, B E, Newman, M G, y Nyman, S. (1990). Clinical and microbiologic findings that may contribute to dental implant failure. The International Journal of Oral y Maxillofacial Implants, 5 (1), 31-38.

-Berglundh, T, Gislason, O, Lekholm, U, Sennerby, L, y Lindhe, J. (2004). Histopathological observations of human perimplantitis lesions. Journal of Clinical Periodontology, 31 (5), 341-347.

-Berglundh, T, Lindhe, J, Marinello, C, Ericsson, I, y Liljenberg, B. (1992). Soft tissue reaction to de novo plaque formation on implants and teeth. an experimental study in the dog. Clinical Oral Implants Research, 3 (1), 1-8.

-Berglundh, T, Persson, L, y Klinge, B. (2002). A systematic review of the incidence of biological and technical complications in implant dentistry reported in prospective longitudinal studies of at least 5 years. Journal of Clinical Periodontology, 29 Supl. 3, 197-212; discussion 232-3.

-Botero, J E, González, A M, Mercado, R A, Olave, G, y Contreras, A. (2005). Subgingival microbiota in peri-implant mucosa lesions and adjacent teeth in partially edentulous patients. Journal of Periodontology, 76 (9), 1490-1495.

-Bullon, P, Fioroni, M, Goteri, G, Rubini, C, y Battino, M. (2004). Immunohistochemical analysis of soft tissues in implants with healthy and perimplantitis condition, and aggressive periodontitis. Clinical Oral Implants Research, 15 (5), 553-559.

-Carcuac, O, Abrahamsson, I, Albouy, J P, Linder, E, Larsson, L, y Berglundh, T. (2013). Experimental periodontitis and perimplantitis in dogs. Clinical Oral Implants Research, 24 (4), 363-371.

-Carcuac, O, y Berglundh, T. (2014). Composition of human perimplantitis and periodontitis lesions. Journal of Dental Research, 93 (11), 1083-1088.

-De Boever, A L, y De Boever, J A. (2006). Early colonization of non-submerged dental implants in patients with a history of advanced aggressive periodontitis. Clinical Oral Implants Research, 17 (1), 8-17.

-Devides, S L, y Franco, A T. (2006). Evaluation of peri-implant microbiota using the polymerase chain reaction in completely edentulous patients before and after placement of implant-supported prostheses submitted to immediate load. The International Journal of Oral y Maxillofacial Implants, 21 (2), 262-269.

-Ericsson, I, Berglundh, T, Marinello, C, Liljenberg, B, y Lindhe, J. (1992). Long-standing plaque and gingivitis at implants and teeth in the dog. Clinical Oral Implants Research, 3 (3), 99-103.

-Fürst, M. M., Salvi, G E, Lang, N. P., y Persson, G R. (2007). Bacterial colonization immediately after installation on oral titanium implants. Clinical Oral Implants Research, 18 (4), 501-508.

-Gualini, F, y Berglundh, T. (2003). Immunohistochemical characteristics of inflammatory lesions at implants. Journal of Clinical Periodontology, 30 (1), 14-18.

-Heydenrijk, K, Meijer, H J, van der Reijden, W A, Raghoebar, G M, Vissink, A, y Stegenga, B. (2002). Microbiota around root-form endosseous implants: A review of the literature. The International Journal of Oral y Maxillofacial Implants, 17(6), 829-838.

-Hultin, M, Gustafsson, A, Hallstrom, H, Johansson, L A, Ekfeldt, A, y Klinge, B. (2002). Microbiological findings and host response in patients with perimplantitis. Clinical Oral Implants Research, 13 (4), 349-358.

-Iniesta M, Herrera D Mikrobiologie perimplantärer Erkrankungen. Eine Übersichtsarbeit. Parodontologie, 23 (2): 123-135.

-Lang, N P, Berglundh, T, y Working Group 4 of Seventh European Workshop on Periodontology. (2011). Perimplant diseases: Where are we now?- -consensus of the seventh european workshop on periodontology. Journal of Clinical Periodontology, 38 Supl. 11, 178-181.

-Lang, N P, Wilson, T G, y Corbet, E F. (2000). Biological complications with dental implants: Their prevention, diagnosis and treatment. Clinical Oral Implants Research, 11 Supl. 1, 146-155.

-Leonhardt, A, Dahlen, G, y Renvert, S. (2003). Five-year clinical, microbiological, and radiological outcome following treatment of perimplantitis in man. Journal of Periodontology, 74 (10), 1415- 1422.

-Leonhardt, A, Renvert, S, y Dahlen, G. (1999). Microbial findings at failing implants. Clinical Oral Implants Research, 10 (5), 339-345.

-Lindhe, J, Berglundh, T, Ericsson, I, Liljenberg, B, y Marinello, C. (1992). Experimental breakdown of peri-implant and periodontal tissues. A study in the beagle dog. Clinical Oral Implants Research, 3 (1), 9-16.

-Lindhe, J, Meyle, J, y Group D of European Workshop on Periodontology. (2008). Peri-implant diseases: Consensus report of the sixth european workshop on periodontology. Journal of Clinical Periodontology, 35 (8 Supl.), 282-285.

-Maximo, M B, de Mendonca, A C, Renata Santos, V, Figueiredo, L C, Feres, M, y Duarte, P M. (2009). Short-term clinical and microbiological evaluations of peri-implant diseases before and after mechanical anti-infective therapies. Clinical Oral Implants Research, 20 (1), 99-108.

-Mombelli, A, Buser, D, y Lang, N P. (1988). Colonization of osseointegrated titanium implants in edentulous patients. early results. Oral Microbiology and Immunology, 3 (3), 113-120.

-Mombelli, A, y Lang, N P. (1998). The diagnosis and treatment of perimplantitis. Periodontology 2000, 17, 63-76.

-Mombelli, A, y Mericske-Stern, R. (1990). Microbiological features of stable osseointegrated implants used as abutments for overdentures. Clinical Oral Implants Research, 1 (1), 1-7.

-Mombelli, A, Nyman, S, Bragger, U, Wennstrom, J, y Lang, N P. (1995). Clinical and microbiological changes associated with an altered subgingival environment induced by periodontal pocket reduction. Journal of Clinical Periodontology, 22 (10), 780-787.

-Papaloannou, W, Quirynen, M, Nys, M, y van Steenberghe, D. (1995). The effect of periodontal parameters on the subgingival microbiota around implants. Clinical Oral Implants Research, 6 (4), 197-204.

-Pontoriero, R, Tonelli, M P, Carnevale, G, Mombelli, A, Nyman, S R, y Lang, N P. (1994). Experimentally induced peri-implant mucositis. A clinical study in humans. Clinical Oral Implants Research, 5 (4), 254-259.

-Quirynen, M, y Listgarten, M A. (1990). Distribution of bacterial morphotypes around natural teeth and titanium implants ad modum branemark. Clinical Oral Implants Research, 1 (1), 8-12.

-Quirynen M, Papaloannou W, van Steenberghe D. (1996) Intra-oral transmission and the colonization of oral hard surfaces. Journal of Periodontology, 67: 986–993.

-Quirynen, M, De, S M y van, S D. (2002) Infectious risks for oral implants: a review of the literature. Clinical Oral Implants Research, 13, 1–19.

-Quirynen, M, Vogels, R, Peeters, W, van Steenberghe, D, Naert, I, y Haffajee, A. (2006). Dynamics of initial subgingival colonization of 'pristine' peri- implant pockets. Clinical Oral Implants Research, 17 (1), 25-37.

-Salvi, G E, Fürst, M M., Lang, N P, y Persson, G R. (2008). One-year bacterial colonization patterns of staphylococcus aureus and other bacteria at implants and adjacent teeth. Clinical Oral Implants Research, 19 (3), 242-248.

-Salcetti JM, Moriarty JD, Cooper LF, Smith FW, Collins JG, Socransky SS, Offenbacher S. (1997) The clinical, microbial, and host response characteristics of the failing implant. The International Journal of Oral y Maxillofacial Implants, 12 (1), 32-42.

-Sanz, M, Alandez, J, Lazaro, P, Calvo, J L, Quirynen, M, y van Steenberghe, D. (1991). Histopathologic characteristics of peri-implant soft tissues in branemark implants with 2 distinct clinical and radiological patterns. Clinical Oral Implants Research, 2 (3), 128-134.

-Sanz, M, Newman, M G, Nachnani, S, Holt, R, Stewart, R, y Flemmig, T. (1990). Characterization of the subgingival microbial flora around endosteal sapphire dental implants in partially edentulous patients. The International Journal of Oral y Maxillofacial Implants, 5 (3), 247-253.

-Sato, J, Gomi, K, Makino, T, Kawasaki, F, Yashima, A, Ozawa, T, et al. (2011). The evaluation of bacterial flora in progress of peri-implant disease. Australian Dental Journal, 56 (2), 201-206.

Schou, S, Holmstrup, P, Reibel, J, Juhl, M, Hjorting-Hansen, E, y Kornman, K S. (1993). Ligature- induced marginal inflammation around osseointegrated implants and ankylosed teeth: Stereologic and histologic observations in cynomolgus monkeys (macaca fascicularis). Journal of Periodontology, 64 (6), 529-537.

-Sumida, S, Ishihara, K, Kishi, M, y Okuda, K. (2002). Transmission of periodontal disease-associated bacteria from teeth to osseointegrated implant regions. The International Journal of Oral y Maxillofacial Implants, 17 (5), 696-702.

-Theilade, E, Wright, W H, Jensen, S B, y Loe, H. (1966). Experimental gingivitis in man. II. A longitudinal clinical and bacteriological investigation. Journal of Periodontal Research, 1, 1-13.

Van Assche, N, Van Essche, M, Pauwels, M, Teughels, W, y Quirynen, M. (2009). Do periodontopathogens disappear after full-mouth tooth extraction? Journal of Clinical Periodontology, 36 (12), 1043- 1047.

-Van Winkelhoff, A J, Goene, R J, Benschop, C, y Folmer, T. (2000). Early colonization of dental implants by putative periodontal pathogens in partially edentulous patients. Clinical Oral Implants Research, 11 (6), 511-520.

-Zitzmann, N U, y Berglundh, T (2008). Definition and prevalence of peri-implant diseases. Journal of Clinical Periodontology, 35 (8 Supl.), 286-291.

-Zitzmann, N U, Berglundh, T, Marinello, C P, y Lindhe, J. (2001). Experimental peri-implant mucositis in man. Journal of Clinical Periodontology, 28 (6), 517-523.